Argentina 2018

XV Congreso Internacional de la Asociación Argentina de Artroscopia (AAA)

III Congreso Conjunto con la American Orthopaedic Society for Sports Medicine (AOSSM)

Participación de la Sociedad Latinoamericana de Artroscopia, Rodilla y Deporte (SLARD) y de la International Society of Arthroscopy, Knee Surgery and Orthopaedic Sports Medicine (ISAKOS)

Auspiciado por la European Society of Sports Traumatology, Knee Surgery and Arthroscopy (ESSKA)

NEWSLETTER

XI Congreso de Especialistas Argentinos en Artroscopía

El Calafate 2019

Septiembre 2019

www.artroscopia.com.ar

Editorial

COMISION DIRECTIVA AAA
2018 - 2020

Presidente
Dr. Horacio Rivarola Etcheto

Vicepresidente
Dr. Juan Pablo Previgliano

Secretario
Dr. Facundo Gigante

Pro Secretario
Dr. Matías Costa Paz

Tesorero
Dr. Martín Carboni Bisso

Pro Tesorero
Dr. Iván Bitar

Vocales
Dr. Javier Mastropierro
Dr. Fabián Mamone
Dr. Diego Albertengo
Dr. Guillermo Sagasta

Director de Publicaciones
Dr. Cristian Collazo

Sub Director de Publicaciones
Dr. Lisandro Nardin

Presidente Pasado
Dr. Rodrigo Maestu

Tribunal Asesor de Ética Médica
Dr. Miguel Ayerza
Dr. Jorge Santander
Dr. Daniel Slullitel
Dr. Claudio Mingo Saluzzi
Dr. Rodrigo Maestu
Dr. Horacio Rivarola Etcheto

Órgano Fiscalizador
Revisor de Cuentas Titular:
Dr. Miguel Lapera
Revisor de Cuentas Suplente:
Dr. Julián Bourimborde

Bienvenidos al XV Congreso Internacional de la Asociación Argentina de Artroscopía (AAA) y al III Congreso en conjunto con la American Orthopaedic Society for Sports Medicine (AOSSM).

Quiero agradecer a la Comisión Directiva, al Comité Ejecutivo y a nuestras queridas secretarias por el enorme esfuerzo realizado en la organización de este evento. Por supuesto también decirles gracias a la AOSSM, a los 55 profesores extranjeros y a los más de 150 relatores nacionales por el alto nivel científico de sus presentaciones.

La AAA cumplió 30 años en 2017 y lo festejamos durante nuestro X Congreso Nacional de Artroscopía llevado a cabo en la ciudad de Salta, donde tuvimos 670 inscriptos. Esperamos seguir celebrando acá en Buenos Aires.

No quiero dejar de mencionar el enorme apoyo que hemos tenido de nuestros patrocinantes.

Espero puedan aprovechar en estos 3 días la vasta actividad científica que tenemos preparada y que este congreso pueda enriquecer la práctica diaria en su actividad médica, ya que a eso apuntamos precisamente: a poder tener más herramientas para tratar a nuestros pacientes con los últimos conocimientos en artroscopia, de acuerdo a medicina basada en evidencia.

Por último quiero agradecer a todos los que me acompañaron durante estos dos años de mi presidencia, especialmente a mi Comisión Directiva, a las secretarias de nuestra asociación y dar un gracias inmenso a mi familia por su apoyo.

Dr. Rodrigo Maestu
Presidente del Congreso Argentina 2018

Es para mí un gran honor ser Presidente de la Asociación Argentina de Artroscopía. Debemos ser fieles a nuestra historia, siguiendo la línea de hacer crecer a nuestra Asociación en el ámbito nacional y haciéndola cada vez más fuerte y reconocida a nivel internacional.

En estos 2 años tendremos una muy nutrida actividad académica y científica.

En diciembre de 2018, en el Congreso AAOT en Rosario, organizamos el Curso de la Escuela Lyonesa Dr. David Dejour, donde se abarcará la "Patología de inestabilidad patelo femoral", "Técnicas de aumentación extraarticular" y "Técnicas anatómicas de reconstrucción del ligamento antero lateral en cirugías de revisión del LCA"

En mayo de 2019, seremos por primera vez Nación Invitada en el Congreso Norteamericano de Artroscopía (AANA) en Orlando, donde disertantes de nuestra AAA nos representarán dando charlas y participando como panelistas en cursos de instrucción práctica y simposios.

Asimismo durante ese mes, estaremos en el Congreso ISAKOS en Cancún, con gran participación de nuestros miembros AAA en el Curso Pre Congreso.

En septiembre de 2019 tendremos nuestro Congreso Nacional en El Calafate, donde además de tener un programa científico de Actualización en las patologías más frecuentes de nuestra especialidad programamos una atractiva actividad social y turística, culminando con una navegación y excursión por el Glaciar Perito Moreno.

En setiembre de 2020, nuestro Congreso Internacional en Buenos Aires será con la Asociación Norteamericana de Artroscopía (AANA) y con la Asociación de Asia Pacífico (APKASS) como sociedades invitadas.

Contamos con cada uno de ustedes para participar de todas nuestras actividades.

Dr. Horacio Rivarola Etcheto
Presidente AAA
2018-2020

Publicaciones newsletter

Nuestra premisa es seguir creciendo. Comenzamos con esta modalidad de comunicarnos a principios de 2016, con el objetivo de transmitir a nuestros socios las principales actividades que se realizan en referencia a nuestra especialidad, tanto a nivel nacional como internacional.
En un mundo en donde la información está al alcance de nuestras manos pero a veces es tanta que difícilmente podemos asimilarla, tratamos por este medio identificar las publicaciones que no podemos dejar de conocer. Es así como nació nuestra sección "No dejes de leer...", en donde ofrecemos una introducción de los artículos más importantes tanto nacionales como internacionales.
Es nuestra intención, a través de este medio, seguir evolucionando y de alguna manera como ya viene sucediendo, que nuestros socios esperen con cierta ansiedad los sucesivos números. También los invitamos a que envíen novedades de sus Equipos de Trabajo, esto incluye: notas técnicas, Ateneos, etc. que se realicen en su ámbito laboral.

Revista Argentina ARTROSCOPÍA

La Revista Argentina ARTROSCOPÍA es el órgano oficial de publicaciones de la Asociación Argentina de Artroscopía (AAA) y de la Sociedad Latinoamericana de Artroscopía, Rodilla y Deporte (SLARD). La Revista ARTROSCOPÍA busca proveer a los lectores y autores la información para publicar artículos en investigación básica y clínica, revisión de artículos, notas técnicas, reporte de casos y actualizaciones (up dates) en el desarrollo de la cirugía artroscópica, la cirugía de rodilla y la traumatología deportiva.
Todos los artículos estarán sujetos a revisión por el grupo de editores de la revista para su publicación, y deberán ser de autoría propia sin haber sido publicados anteriormente en ninguna otra revista científica.
Las cartas y comentarios a los editores serán siempre bienvenidos en pro de mejorar.

Subscripción especial para los socios de la Asociación Argentina de Artroscopía.

Si Ud. está interesado en la revista online puede subscribirse a través de la Asociación Argentina de Artroscopía abonando U$S 30 (treinta dólares americanos) por año. También tiene la opción de subscribirse a la edición online e impresa por U$S 102 (ciento dos dólares americanos). Características de la Revista: La AJSM es impresa desde 1972. La AJSM cuenta con 12 revistas anuales y posee dos formatos impresa y online. El Index de la AJSM está en el puesto número 2 entre las revistas de cirugía ortopédica y de las revistas científicas de medicina del deporte.La AOSSM es editor responsable de la AJSM y es publicada por SAGE Publications. La suscripción a la AJSM para personas individuales cuesta U$183 (ciento ochenta y tres dólares americanos) anuales.
Este es un beneficio para nuestros socios a partir de la unión estratégica de la AAA con la AOSSM.
No deje pasar esta oportunidad!

Una vez disponible todos los socios con la cuota al día recibirán una invitación a participar en la comunidad AAA

PRESENTAMOS LA
NUEVA APP
COMUNIDAD AAA

CONGRESO SALTA

Se realizó entre el 1 y el 3 de noviembre de 2017 el X Congreso de Especialistas Argentinos en Artroscopia en las instalaciones del Hotel Alejandro I, en Salta Capital. Con la participación de casi 700 asistentes de todo el país y países vecinos, el mismo fue un éxito. En el marco de las actividades Pre Congreso, se llevaron a cabo 10 cirugías solidarias por Especialistas Jerarquizados de nuestra Asociación en el Hospital Papa Francisco. El evento fue considerado de Interés Provincial y contó con la colaboración del Ministerio de Salud como así también de cirujanos locales entre ellos, el Dr. Oscar Boucher.

Homenaje Marta Chabalgoity. 30 años

Video Homenaje Laura Espósito. 25 años

SIMULADOR MEDICOS MUNICIPALES

En una acción conjunta con "Médicos Municipales"se realizó un curso de entrenamiento intensivo, en donde médicos en formación de distintos Servicios de Ortopedia y Traumatologia comenzaron a familiarizarse con la Cirugía Artroscópica a través del simulador destinado a tal fin. La AAA puso a disposición de los Alumnos a Docentes jerarquizados que acompañaron esta actividad, siendo de esta manera la primera experiencia de este tipo que se realiza en nuestro país.

REUNIONES CIENTIFICAS DEL INTERIOR

Se han realizado las reuniones cientificas del interior del pais con gran convocatoria, en lo que va del corriente año se han desarrollado en:
Ushuaia – 23 de marzo
Mar del Plata – 6 de abril
Región Cuyo, San Juan – 1 de junio
Región Nordeste, Corrientes – 3 de agosto

Las mismas fueron presididas por prestigiosos integrantes de nuestra Asociación.

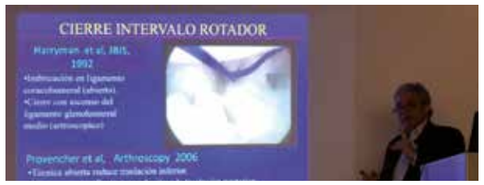

Auditorio Osde, Ushuaia.

Seguiremos recorriendo el país.
Para interiorizarse de las proximas Reuniones Cientificas del Interior no deje de visitar nuestro sitio web:
http://www.artroscopia.com.ar/

AANA19 ANNUAL MEETING ORLANDO

SAVE THE DATE
MAY 2-4, 2019

Por primera vez en nuestra historia la **Asociación Argentina de Artroscopia será Nación Invitada en el próximo Congreso AANA** a realizarse entre el 2 y 4 de mayo del próximo año.
Además de ser un gran honor, esta designación continúa estrechando vinculos con las Sociedades Cientificas más importantes del mundo.

Agradecemos a todos los que hicieron posible este logro.

SOCIALES
CAMBIO DE AUTORIDADES

FOTOS INFORMALES DE :
AANA
ESSKA
AAOT (fin de año – Laprade – Casa de Arce)
(Jornada con Deporte)
Entrega de premios Salta: Laura, Marta, Vanina

El 25 de junio del corriente, se realizó el cambio de autoridades en la AAA. El Dr. Horacio Rivarola Etcheto asumió como Presidente de la Comisión Directiva 2018-2020.

Se realizó el 10 de agosto en Rosario el **III Curso Superior de Cirugías en Vivo – Rodilla.** En una intensa jornada quirúrgica se desarrollaron en forma sucesiva non stop un total de 5 técnicas quirúrgicas en vivo. De manera interactiva se instó a la participación del público y los coordinadores presentes en el Salón de Conferencias. Como en los Cursos realizados previamente, la concurrencia fue masiva.
Próximamente estaremos brindando información correspondiente a futuros cursos con la misma modalidad.

Registro Argentino de Ligamento Cruzado Anterior. Reporte Preliminar

Dr. Lisandro Nardin
Director del Curso Anual de la Asociación Argentina de Artroscopía

A nivel mundial existen varios casos que hemos tomado como referencia a la hora de realizar nuestro Registro Nacional de Ligamento Cruzado. La idea inicial de desarrollar una aplicación para teléfonos o tablets fue reemplazada por la compra un cuestionario web que pudimos modificar a nuestro gusto. De esta manera generamos un acceso directo en los teléfonos que permitió completar el registro inmediatamente después de la recolección de datos.
Los registros escandinavos fueron creados en 2004 en Noruega y en 2005 en Dinamarca y Suecia (fig. 1). Todos los hospitales y clínicas danesas están legalmente obligados a reportar al registro nacional y, al igual que en nuestro país, los registros noruegos y suecos están basados en el reporte voluntario de los cirujanos.
Nuestro registro comenzó el 1 de enero de este año y hasta la fecha se reportan 3.210 casos primarios de LCA y un 6,7% de revisiones (215 casos) (gráfico 1 y 2).
De las comparaciones de nuestros resultados con el registro sueco surge que sobre 3.567 reconstrucciones primarias hubo 284 revisiones (7,96%).

The Scandinavian ACL registries 2004–2007: baseline epidemiology

Lars-Petter Granan[1,2], Magnus Forssblad[3], Martin Lind[4], and Lars Engebretsen[1,2,5]

Report for Registro Nacional de LCA 2017

Response Counts

Completion Rate:	99.7%	
Complete		3,167
Partial		43

Totals: 3,210

Gráfico 1.
Hay que diferenciar que los escandinavos presentan 3.567 casos sobre una población de 10 millones de habitantes con un reporte de alrededor del 90% del total de las cirugías y en Argentina la población es de 44 millones y sólo 3.210 casos reportados. Este dato es alentador para emprender nuevos registros que puedan integrar el seguimiento de pacientes ya que es el primer año de recolección de datos y la participación es voluntaria.

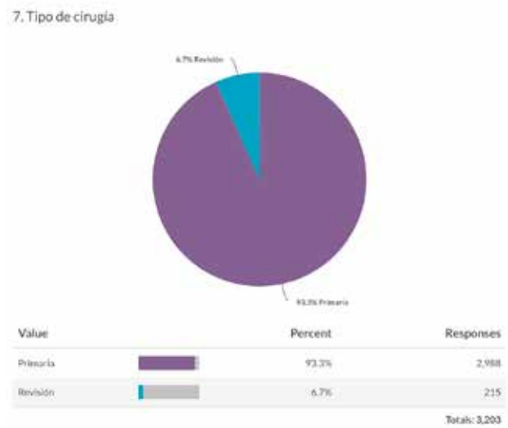

Gráfico 2.
En nuestros resultados notamos una prevalencia entre hombre y mujer de 84,7% y 15.3% respectivamente, a diferencia del registro sueco en donde es aproximadamente 60% y 40%. No tenemos en el registro la identificación por deporte, pero podemos estimar que esta diferencia se debe a la prevalencia del fútbol masculino en nuestro país. La edad promedio de pacientes fue de 36 años.
En cuanto al abordaje, el 70.6% se realizó desde portal anteromedial, el 28.9% fue con técnica transtibial y con técnica afuera adentro 0.5% (gráfico 3).

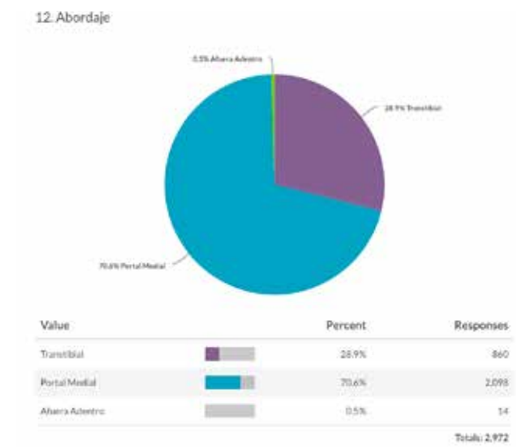

Gráfico 3.
En cuanto al tipo de injerto, el 19,5 % de los registrados a lo largo de este año utiliza HTH, el 76,8% usa isquiotibiales, e 2,4% cuadricipital y un 1,1% aloinjerto. En una revisión sistemática hecha por Boyer en 2014 sobre los registros a nivel mundial que estaban activos, (incluyendo el registro Sueco, el Noruego, el Danés y el Kaiser permanente que es regional en Estados Unidos y que incluye 40 centros con 220 cirujanos) vemos que el tipo de injerto elegido es similar a nuestro registro a excepción del Kaiser Permanente en donde la elección de HTH fue de 47% y 53% de isquios (gráfico 4 y 5).

9. Tipo

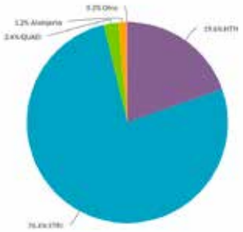

Value	Percent	Responses
HTH	19.6%	583
STRI	76.6%	2.276
QUAD	2.4%	71
Aloinjerto	1.2%	36
Otra	0.2%	7

Totals: 2,973

Gráfico 4.

Gráfico 5.

P. Boyer et al. / Orthopaedics & Traumatology: Surgery & Research 100 (2014) 879-883

La fijación femoral electa va de la mano con el injerto elegido ya que el 76.8% opta por isquios y, de éstos, el 65,6 % utiliza fijación cortical y el 27,8 % interferenciales.

En cuanto a las lesiones asociadas el 48,9 % presentó lesión meniscal, el 3% lesiones ligamentarias y el 10,25% lesiones de cartílago (gráfico 6), similar a lo publicado por Boyer en 2014 sobre los registros mundiales (gráfico 7).

15. Lesiones Asociadas (Marque todas las lesiones encontradas)

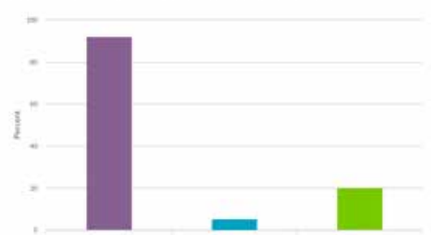

Value	Percent	Responses
Menisco	92.0%	1,598
Lesiones ligamentarias asociadas	5.1%	88
Cartílago	20.0%	348

Gráfico 6.

Gráfico 7.

El 78,6 % realiza menisectomía parcial en presencia de lesión meniscal interna y el 18,4% prefiere la sutura meniscal, más del 50% con técnica de afuera-adentro. Un dato importante es que casi en el 2% realiza sutura de la raíz meniscal, una patología de creciente diagnóstico y tratamiento. Con el menisco externo el 92,9% realiza menisetomía parcial y solo 5% sutura meniscal. En este último caso, se utiliza la técnica de todo adentro.

Dentro del 3% de lesiones ligamentarias asociadas (en total se reportaron 83) la más frecuente fue el ligamento medial en un 43.9% seguida de la posterolateral en un 24.4% (gráfico 8). Resultados similares a los registrados en Suecia habiéndose reportado 99 casos sobre 3.382 ligamentos.

Sobre los 20 casos reportados de reconstrucción del complejo posterolateral la técnica de Larson fue la más frecuente (10 casos) correspondiendo al 52.6% de los casos y la técnica anatómica 31.6% (6 casos) (gráfico 9).

23. Lesiones ligamentarias asociadas

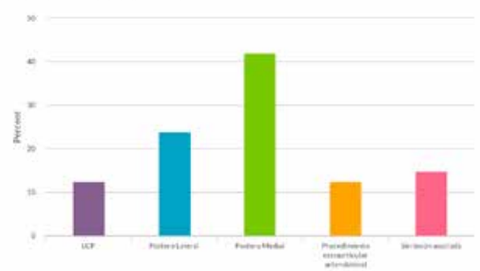

Value	Percent	Responses
LCP	12.5%	11
Postero Lateral	23.9%	21
Postero Medial	42.0%	37
Procedimiento extraarticular anterolateral	12.5%	11
Sin lesión asociada	14.8%	13

Gráfico 8.

26. Lesión ligamento postero lateral

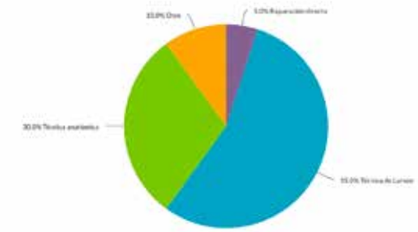

Value	Percent	Responses
Reparacion directa	5.0%	1
Técnica de Larson	55.0%	11
Técnica anatómica	30.0%	6
Otra	10.0%	2

Totals: 20

Gráfico 9.

Se reportaron 10 casos de refuerzo anterolateral para reconstrucciones primarias y en todos se aplicó técnica de tenodesis con fascia lata (gráfico 10).

Las lesiones cartilaginosas asociadas fueron clasificadas y localizadas según la ICRS, y se describió el tratamiento realizado en cada caso (gráfico 11).

Se registró además el número de revisiones y las causas de la revisión, siendo la más frecuente la traumática seguida de errores técnicos (gráfico 12). Dentro éstos el error más frecuente registrado fue el túnel femoral demasiado anterior coincidente con los datos de los registros escandinavos.

32. Procedimiento extraarticular anterolateral

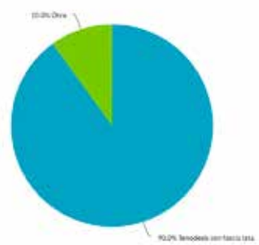

Value	Percent	Responses
Tenodesis con fascia lata	90.0%	9
Otra	10.0%	1

Totals: 10

Gráfico 10.

47. Tratamiento de la lesión

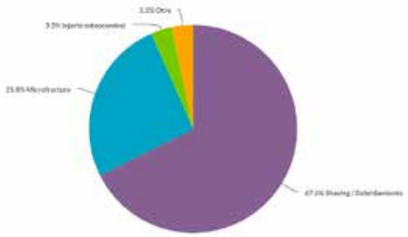

Value	Percent	Responses
Shaving / Debridamiento	67.6%	223
Microfractura	25.8%	85
Injerto osteocondral	3.3%	11
Otra	3.3%	11

Totals: 330

Gráfico 11.

53. Errores técnicos

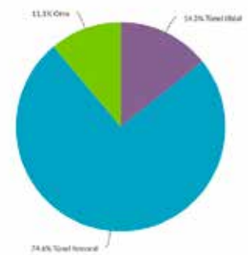

Value	Percent	Responses
Túnel tibial	14.3%	9
Túnel femoral	74.6%	47
Otro	11.1%	7

Totals: 63

Gráfico 12.

El objetivo de este resúmen es sembrar la inquietud. Esto es sólo un inicio, queda mucho por corregir y mejorar y tenemos que encontrar la manera de sumar adhesiones al Registro Nacional de Ligamento Cruzado. Avanzando en este camino podremos realizar scores funcionales postoperatorios, controles radiográficos, registrar también pacientes con lesión de LCA con tratamiento no quirúrgico, etc. Es un desafío importante para nuestra Asociación poder presentar datos y trabajos acordes con otros registros mundiales.

Y finalmente agradecer a todos y a cada uno de los que formaron parte de este emprendimiento. Sabemos que fue un esfuerzo desinteresado del que todos podemos sacar provecho y alentarlos a que sigamos sumando el año próximo.

NOTA TECNICA

Ligamento Anterolateral de Rodilla. Reconstrucción Anatómica con Técnica Mini Invasiva de Doble Incisión

Horacio F. Rivarola Etcheto, Jesuán Zordán, Cristian Collazo, Marcos Palanconi, Emiliano Alvarez Salinas, Gonzalo Escobar, Mauricio Chiotta Romano

Hospital Universitario Austral. Hospital Fundación Favaloro.

La reconstrucción del ligamento cruzado anterior (LCA) es un procedimiento frecuente en la práctica diaria con un 75 al 97% de resultados excelentes a largo plazo. Pero en ciertos casos, algunos pacientes siguen padeciendo de inestabilidad rotacional; por tal motivo la tasa de revisión puede llegar a ser del 10 al 15%. En la actualidad no se cuenta con ensayos controlados aleatorios disponibles que comparen la reconstrucción de LCA aislada y asociada a la reconstrucción modificada del LAL que nos permita definir conductas terapéuticas. Motivo por el cual, asociar la reconstrucción de LAL en lesiones de LCA sigue siendo objeto de estudio. En nuestra serie obtuvimos resultados excelentes con control de la estabilidad antero posterior y rotacional luego del procedimiento.
El propósito de la siguiente publicación es describir una técnica mini invasiva por 2 incisiones para la reconstrucción del LAL haciendo hincapié en los detalles técnicos y posible complicaciones asociados a dicho procedimiento.
En todos los casos se practicó la semiología bajo anestesia en quirófano, con el paciente en decúbito dorsal. Se exploraron la traslación rotacional y la ausencia de lesiones ligamentarias asociadas aplicando un protocolo de maniobras clásicas: Lachman, Pivot-Shift, Dial test, Slocum test.
El miembro a ser operado se montó sobre un soporta muslo de tal manera que permita una movilidad entre 0 y 120°. Se practicó isquemia preventiva aplicando manguito neumático en muslo. Se realizaron un primer tiempo artroscópico y un segundo tiempo extraarticular.

Tiempo artroscópico

A través de portales clásicos (antero lateral y antero medial) se exploró la articulación, procurando identificar lesiones asociadas.
La reconstrucción del LCA fue practicada con técnica transtibial modificada o transportal, optando intraoperatoriamente aquella que permitiera cubrir mejor la huella femoral.
Para la reconstrucción del LCA se utilizó autoinjerto o aloinjerto dependiendo si era revisión o re-revisión. En el caso de las revisiones el injerto de elección dependió del utilizado en la cirugía previa: si era el rotuliano se indicó isquiotibiales cuádruples y si era isquiotibiales en la cirugía primaria se utilizó rotuliano homolateral en la revisión.
En el caso de las re-revisiones se utilizó aloinjerto fresco congelado de tibial anterior como primera elección.
Se evaluaron la estabilidad anteroposterior, rotacional. A continuación se procedió a reconstruir el LAL.

Reconstrucción extraarticular del Ligamento Antero-Lateral

Para reconstruir al LAL es menester contar con un injerto cuya longitud mínima sea de 70 mm. Se utilizó como injerto un muñón remanente del tendón semitendinoso cuando se realizó la reconstrucción del LCA con semitendinoso y Recto interno autólogo; si se utilizó aloinjerto, se optó por tendón de tibial posterior.
Se identificaron en la piel los puntos anatómicos de referencia.
El punto de fijación femoral se localiza inmediatamente por delante del epicóndilo femoral lateral. A nivel tibial el punto de inserción se ubica a mitad de distancia entre tubérculo de Gerdy´s y la cabeza de peroné, 11 mm distalmente a la interlínea articular, la cual fue identificada por medio de una aguja hipodérmica (fig. 1)
La fijación del injerto fue practicada mediante dos tornillos para biotenodesis (Swive Lock Biocomposite, Arthrex®).
Para la fijación femoral se practicó una incisión longitudinal de 1.5 cm de longitud sobre el epicóndilo lateral. Se implantó una clavija roscada de 2.4 mm inmediatamente posterior y proximal con respecto a inserción del ligamento lateral externo (LLE). Luego se procedió a realizar una tunelización de 20-22 mm de profundidad, con mecha canulada de 4,5 mm y fijamos uno de los extremos del injerto con un tornillo (fig. 2).
A nivel tibial realizó una incisión longitudinal también de 1.5 cm a nivel del punto de inserción descripto, se implantó una clavija guía roscada de 2.4 mm, se practicó una tunelización de 20-22 mm de profundidad con mecha canulada de 4,5 mm. Acto seguido, se deslizó por debajo de la cintilla iliotibial el injerto de semitendinoso (fig. 3) el cual fue fijado con otro tornillo manteniendo la rodilla en 30 ° de flexión, con el pie en posición neutra (fig. 4).
Se evaluó la tensión final del injerto y su comportamiento en flexo extensión (fig. 5).
Luego se procedió a la síntesis de partes blandas (fig. 6).

Figura 1: Se identifica epicóndilo lateral, interlinea articular, tubérculo de Gerdy´s y Cabeza de peroné.

Figura 2:. Fijación del injerto a nivel femoral con SwiveLock Biocomposite (Arthrex®).

Figura 3: Deslizamiento del injerto por debajo de la cintilla iliotibial.

Figura 4: Fijación a nivel tibial a 30° de flexión de rodilla con el pie en posición neutra

Figura 5: Evaluación de la tensión final del injerto.

Figura 6: Resultado final incisción a nivel de epicondilo femoral y en extremo proximal anterolateral de tibial.

XVI Congreso Internacional de la Asociación Argentina de Artroscopía

Septiembre 2020

www.artroscopia.com.ar